



CLÍNICA  
LA SAGRADA  
FAMILIA

# CASO DEL MES

**SERVICIO: DIAGNOSTICO POR IMAGENES**

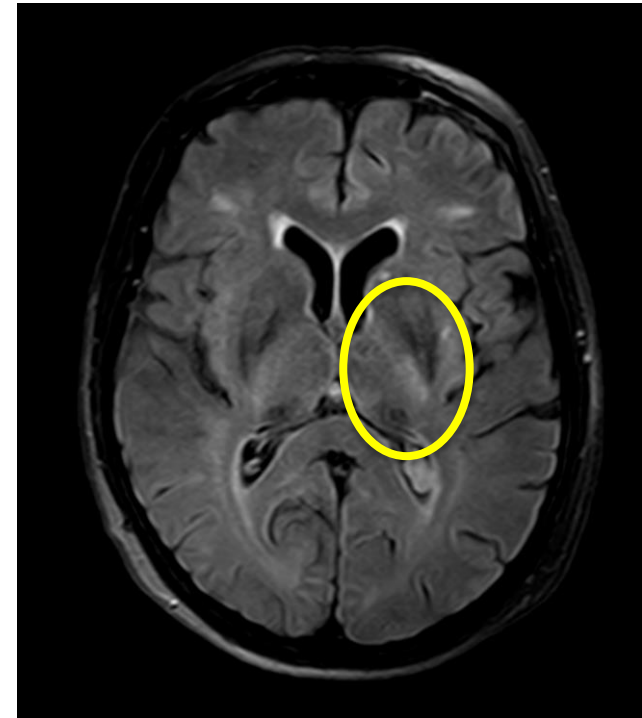
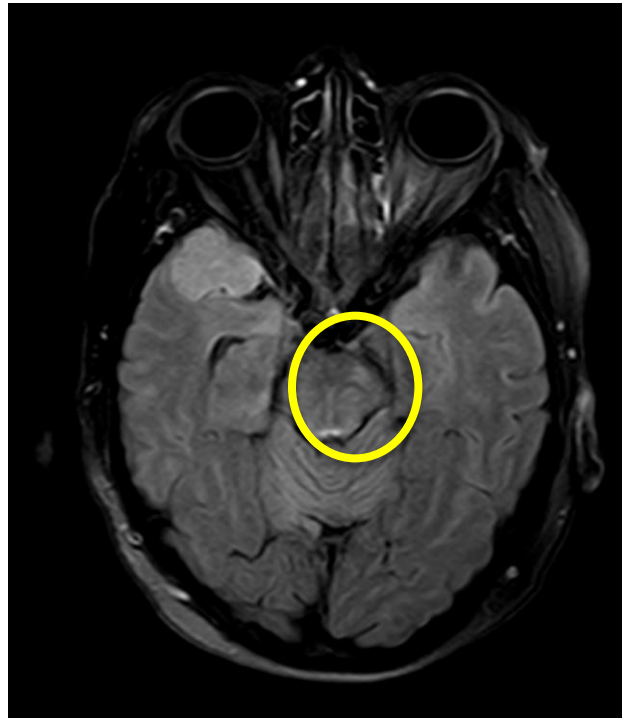
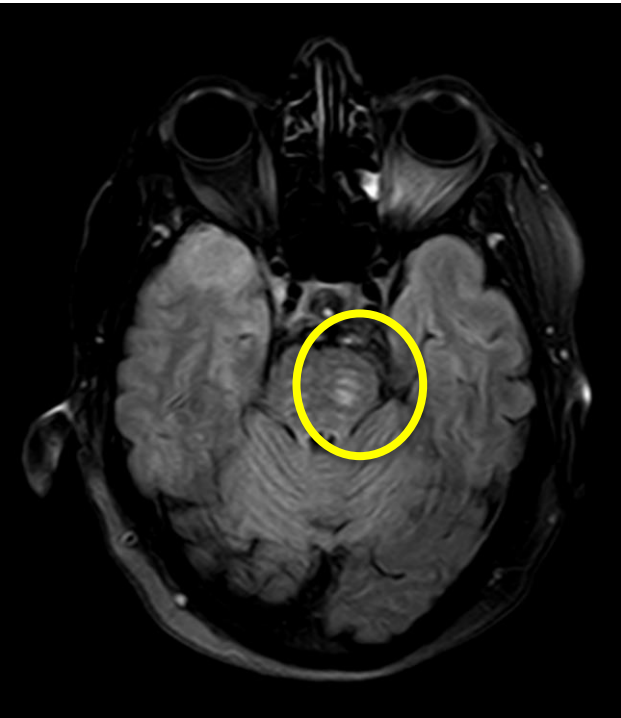
# SEPTIEMBRE 2014

Mujer 65 años, HTA

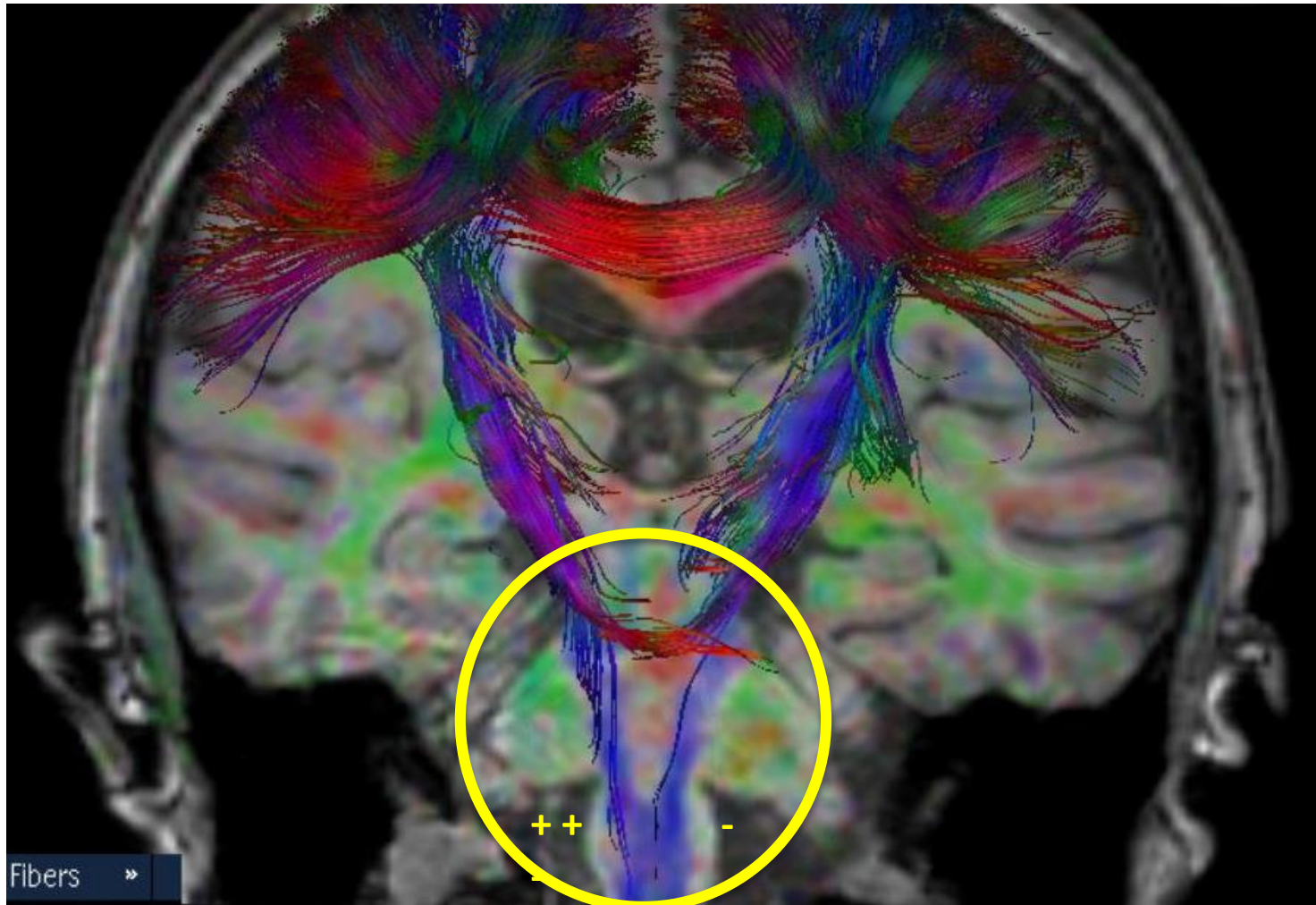
Hemorragia subaracnoidea (Fisher IV Hunt & Hess IV) por rotura de aneurisma comunicante posterior derecho. Se realizó tratamiento endovascular con coils. Evolucionó con vasoespasma difuso severo, a predominio izquierdo. Al momento del alta sanatorial, se encontraba con hemiparesia facio-braquiocrural derecha leve secuelar. En estudios de RNM de control:

**RNM de cerebro con espectroscopia.**

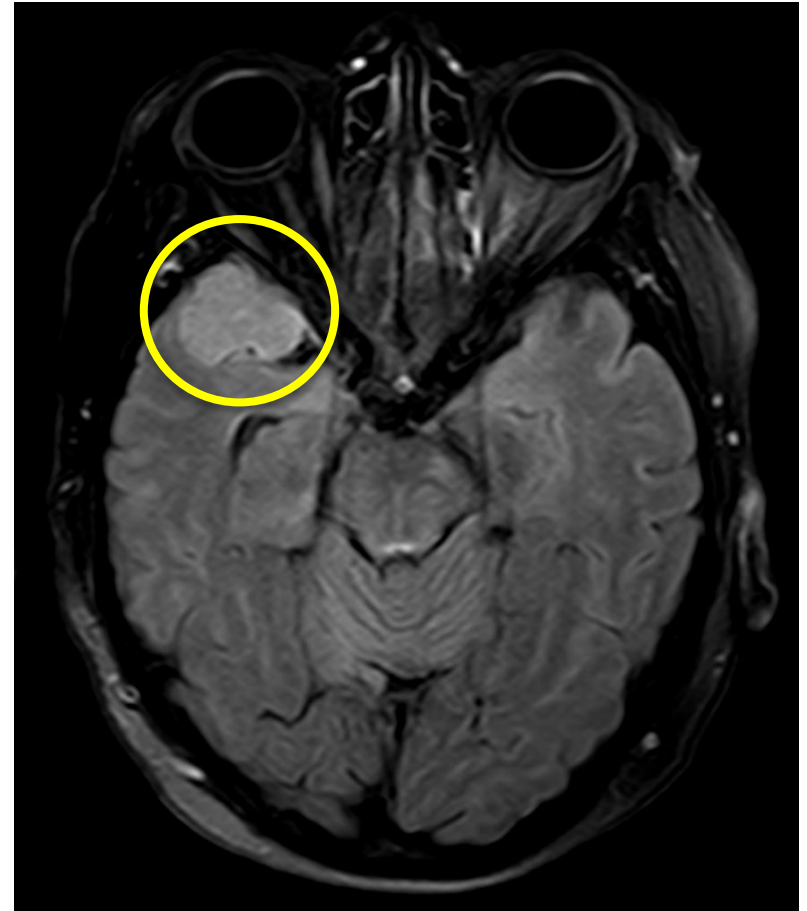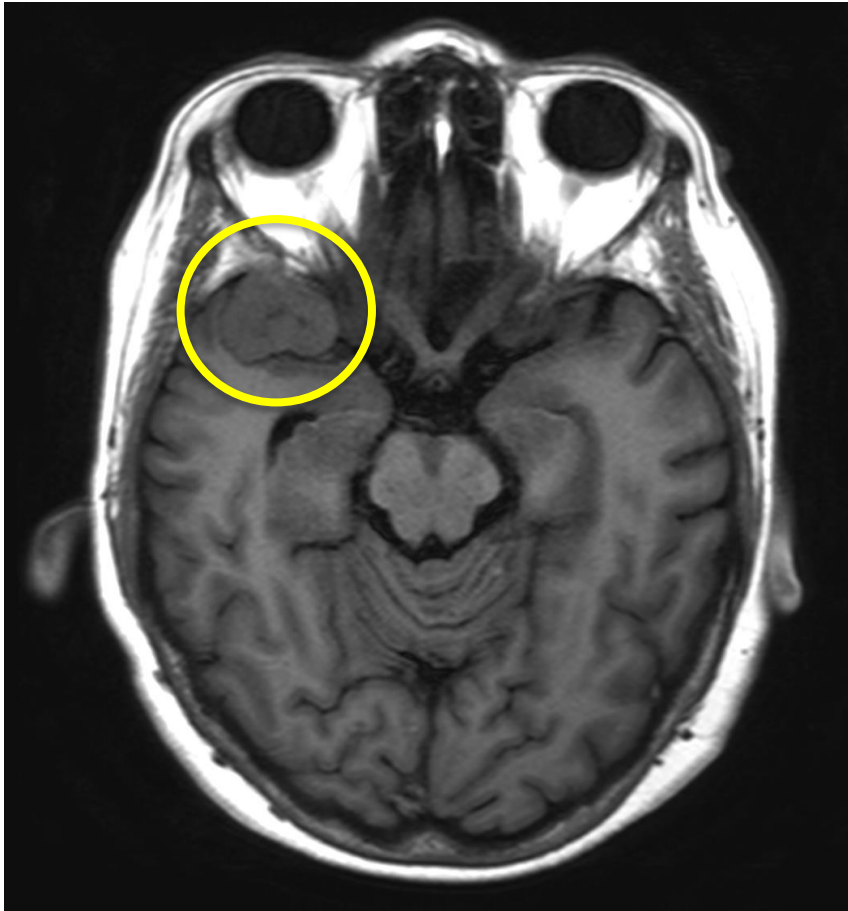
- Imágenes hiperintensas en FLAIR en sustancia blanca de los hemisferios y tronco, en centro oval izquierdo, que se acompaña de degeneración Walleriana.
- Pérdida de densidad de fibras córtico-espinales izquierdas.
  
- Lesión isointensa en T1 en contacto con el ala menor del esfenoides derecho, que podría corresponder a meningioma.



**Secuencia Flair mostrando secuelas isquémicas y degeneración Walleriana**



**Tractografía (DTI) mostrando disminución de las fibras del tracto córtico-espinal izquierdo**



**Lesión en ala de esfenoides a derecha, compatible con meningioma**